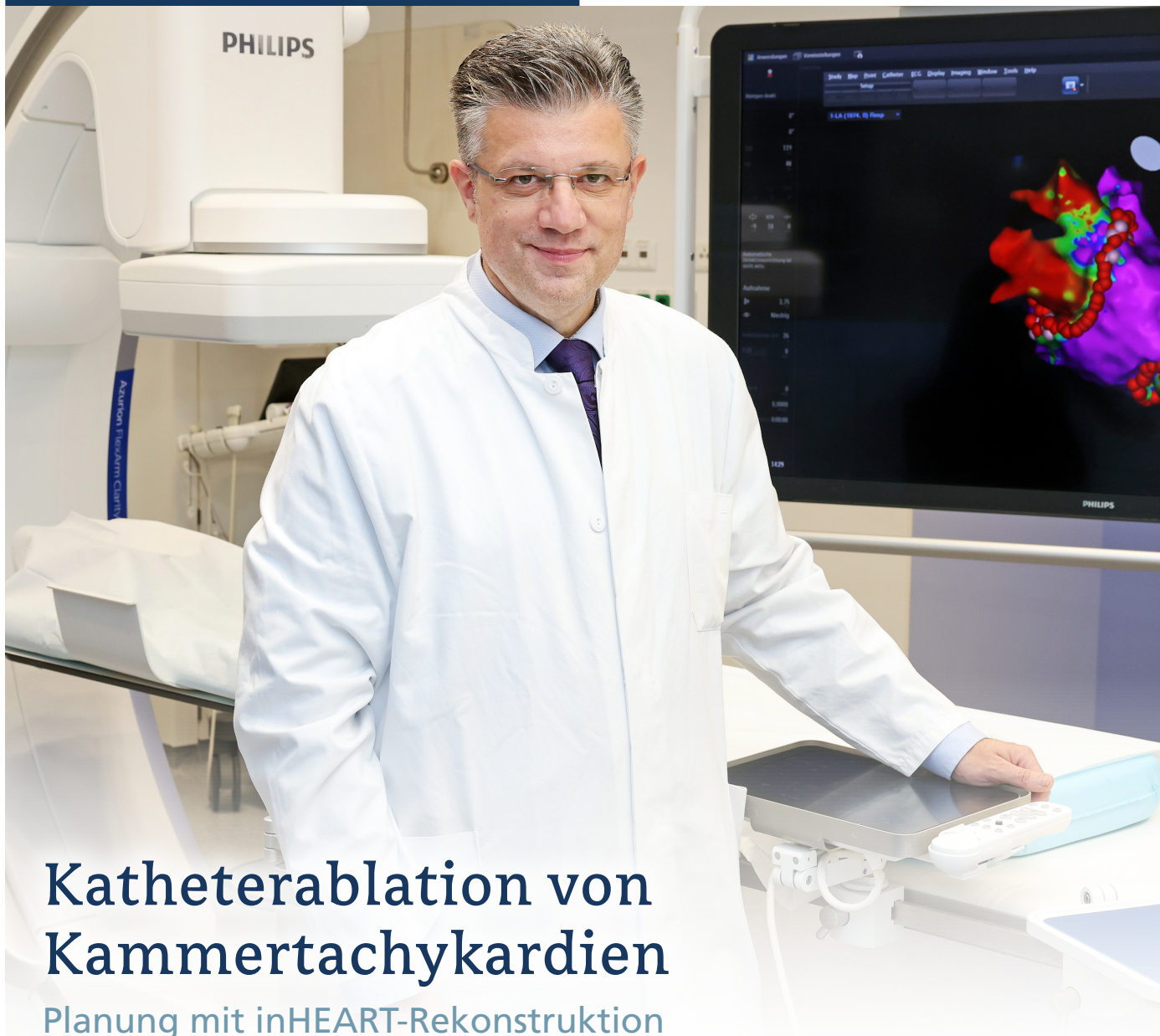



## Katheterablation von Kammertachykardien

Planung mit inHEART-Rekonstruktion

**inHEART-  
Rekonstruktion**

Vorstellung eines  
Fallbeispiels

**Zentrum für  
Notfallmedizin**

Zwei Chefärztinnen  
im Kollegialmodell

**Geschäftsführung  
MARIEN**

Dirk Offermann ist neuer  
Regionalgeschäftsführer



# MARIEN

Ein Verbund der Alexianer und der  
Katholischen Stiftung Marienhospital Aachen

Redaktion:  
Ines Ludwig  
Prof. Dr. med. Thomas Möllhoff, M.Sc.  
Sandra Stöbener  
Frederieke Bachem  
Mareike Feilen

Zeise 4 · 52066 Aachen  
Tel: 0241/6006-3180/-3185  
Fax: 0241/6006-3109

www.marienhospital.de  
www.facebook.com/  
marienhospital.aachen  
instagram.com/marienhospital

Teil der **Alexianer** Gruppe

## Liebe Kolleginnen, liebe Kollegen,



mit großer Freude und einem Gefühl des Aufbruchs widmen wir uns in dieser Ausgabe bedeutenden Veränderungen, die das MARIEN und seine Leistungen nachhaltig prägen werden. Unser Haus steht für die erstklassige Versorgung unserer Patientinnen und Patienten verbunden mit einer kontinuierlichen Weiterentwicklung und Innovation in der Medizin.

Zunächst möchten wir Ihnen Jennifer Capellmann und Dr. med. Simone Gehrke vorstellen, die als neue Chefärztinnen des Zentrums für Notfallmedizin ernannt wurden. Beide Kolleginnen werden mit ihrer Expertise und ihrem Engagement eine noch kompetentere und vielfältigere medizinische Notfallversorgung in unserem Hause vorantreiben.

Benjamin M. Koch, unser bisheriger hochgeschätzter Regionalgeschäftsführer, ist seit dem 1. Januar Geschäftsführer des neu geschaffenen Verbundes Rheinland innerhalb der Alexianer Gruppe. Seit dem 1. März hat Dirk Offermann die Geschäftsführung übernommen. Neben dem Kaufmännischen Direktor Achim Brenneis stehen ihm Ines Ludwig, Kaufmännische Direktorin, und die Stellvertreterinnen Janine Dümesnil und Jana Krieger zur Seite.

Besonders stolz sind wir darauf, Ihnen die integrierte Bildgebung für die Katheterablation von Kammertachykardien vorzustellen. Diese neuartige Methode in der Katheteranwendung verspricht eine signifikante Verbesserung in der Behandlung verschiedener rhythmologischer Krankheitsbilder. Izv. Prof. (Univ. Osijek, HR) Dr. Dr. med. Robert Bernat und sein Team haben diese Technik implementiert, die nicht nur sicherer und effektiver, sondern auch patient\*innenfreundlicher ist. Diese Innovation stellt einen entscheidenden Fortschritt in der interventionellen Kardiologie dar und ermöglicht es, Diagnosen und Behandlungen mit noch größerer Präzision durchzuführen.

Ich wünsche Ihnen viel Freude beim Lesen der neuen Kollegial!

Ihr

**Professor Dr. med. Thomas Möllhoff, M. Sc.**  
Ärztlicher Direktor

Chefarzt der Klinik für  
Anästhesiologie, Intensivmedizin  
und Schmerztherapie

Telefon: 0241/6006-1101  
anaesthesie@marienhospital.de  
marienhospital.de/anasthesie

## Neue Chefärztinnen im Marienhospital Aachen

### Jennifer Capellmann und Dr. med. Simone Gehrke führen das Zentrum für Notfallmedizin im Kollegialmodell



Ihre Herzen schlagen schon lange für die Notfallmedizin. Im Dezember wurden Jennifer Capellmann (links) und Dr. med. Simone Gehrke (rechts) zu Chefärztinnen des Zentrums für Notfallmedizin ernannt.

Die beiden Medizinerinnen haben viel gemeinsam: Sie haben an der RWTH Aachen Medizin studiert und haben ihre Facharztausbildung im Marienhospital Aachen absolviert. Die Chefärztinnen sind verheiratet und haben jeweils eine Tochter und einen Sohn. Was die Fachdisziplinen betrifft, unterscheiden sie sich jedoch: Jennifer Capellmann ist Fachärztin für Innere Medizin und Dr. med. Simone Gehrke ist Fachärztin für Orthopädie und Unfallchirurgie, beide verfügen unter anderem

über die Zusatzbezeichnung „Klinische Akut- und Notfallmedizin“.

„Als Tandem ergänzen wir uns sowohl fachlich als auch persönlich sehr gut. Wir sind das perfekte Match – auch was unsere Führungs-

kultur betrifft harmonieren wir ausgezeichnet. Uns sind eine gute Kommunikation, transparente Strukturen und ein respektvoller sowie wertschätzender Umgang sehr wichtig“, unterstreichen die 36- und 41-Jährige.

Zur ärztlichen Führungsriege gehören neben den beiden Chefärztinnen die drei Oberärztinnen Juliane Lindig, Dr. med. Dilek Siktas und Dr. med. Caroline Stellbaum-Aigner. Das Pflegeteam leiten Thomas Reinders und Johanna Heiligtag – ebenfalls als Tandem. Christian Peters ist stellvertretender Teamleiter. Alle drei verfügen über die Fachweiterbildung „Notfallpflege“. Zusammen haben die Führungskräfte eine Mannschaft geformt, die über einen tollen Teamspirit verfügt, mit viel Freude, Kompetenz und einer überdurchschnittlichen Einsatzbereitschaft die Turbulenzen einer Notfallaufnahme mit Notfallstufe 2 bewältigt. „Unser Team hält in jeder Situation zusammen und darauf sind wir sehr stolz“, erzählen die beiden Chefärztinnen.



**Jennifer Capellmann**  
**Dr. med. Simone Gehrke**  
Chefärztinnen des Zentrums für Notfallmedizin

Tel.: 0241/6006-2720

jennifer.capellmann@marienhospital.de  
simone.gehrke@marienhospital.de

marienhospital.de/notaufnahme





# CT/MRT-integrierte Bildgebung für die Katheterablation von Kammertachykardien

## Planung mit inHEART-Rekonstruktion



Izv. Prof. (Univ. Osijek, HR) Dr. Dr. med. Robert Bernat  
Chefarzt der Klinik für Innere Medizin, Kardiologie, Rhythmologie



Dr. med. Daniel Schacht  
Oberarzt der Klinik für Innere Medizin, Kardiologie, Rhythmologie

**Kammertachykardien (VT)** stellen einen häufig lebensbedrohlichen, klinisch relevanten Notfall dar. Bei einem Teil der Patient\*innen handelt es sich um die Erstmanifestation einer vorher nicht bekannten Herzerkrankung, bei anderen treten VTs als Folge einer diagnostizierten Kardiomyopathie auf.

Zu den häufigsten Ursachen zählen die ischämischen und die nichtischämischen Kardiomyopathien. Seltener treten die VTs als idiopathische Rhythmusstörungen bei sonst Herzgesunden oder bei

reversiblen Ursachen (Elektrolyt-Entgleisungen, akute oder subakute entzündliche Prozesse, medikamentös bedingt) auf.

Die pathophysiologische Grundlage ist typischerweise ein narbiger Umbau des Myokards, wie z.B. nach einem Infarkt. Hier finden sich Gebiete mit unterschiedlichen elektrischen Eigenschaften, die dadurch zum **Substrat einer Reentry-Tachykardie** werden.

Die Implantation eines **Kardioverters-Defibrillators (ICD)** kann bei einem Teil dieser Patient\*innen

(insbesondere bei signifikant reduzierter linksventrikulärer systolischer Funktion) die kardiale Sterblichkeit reduzieren, sie stellt jedoch keine kausale Behandlung der Tachykardie dar. Darüber hinaus sind die ICD-Therapien, insbesondere die Schocks, für die betroffenen Patient\*innen nicht nur schmerzhaft, sondern direkt schädlich und erhöhen im Verlauf unabhängig von der Grunderkrankung die Mortalität.

Die medikamentöse Behandlung der VTs ist bei einem nicht unerheblichen Teil der Betroffenen schwierig, einerseits wegen fehlender Effektivität, andererseits aufgrund der nicht seltenen Nebenwirkungen. Somit bleibt bei einer signifikanten Zahl der Patient\*innen die VT-Therapie eine große Herausforderung.

Der wissenschaftliche und technische Fortschritt hat die **Katheterablation** der Kammertachykardien zu einer etablierten, leitlinienbestätigten Therapieoption bei ausgewählten Patient\*innen geführt. Der Vorgang kann grob in 2 Phasen beschrieben werden. Die vorhergehende **elektrophysiologische Untersuchung** dient der genauen Beschreibung des zugrundeliegenden Substrats (Narben, krankhaft veränderte, typischerweise langsamer leitende Zonen/Kanäle, elektrisch gesundes Gewebe). Mit Hilfe dieser Informa-

tionen erfolgt dann die gezielte **Ablation** der kritischen Regionen – hierbei handelt es sich in den meisten Fällen entweder um eine Homogenisierung einer elektrisch instabilen Narbe oder um die gezielte Unterbrechung von einem oder mehreren kritischen Kanälen/Isthmen. Diese Strategie ist als Substrat-Modifikation bekannt.

Im Falle einer stabilen, reproduzierbar auslösbarer VT kann ebenfalls die Tachykardie selbst in einer 3D-Map beschrieben und bei laufender Rhythmusstörung ablatiert werden. Letzteres ist jedoch häufig, insbesondere bei eingangs reduzierter LV-Funktion, bzw. aufgrund der dafür benötigten Zeit, hämodynamisch nicht gut möglich.

Der erste Teil einer solchen elektrophysiologischen Intervention, das genaue Mapping des Substrats, ist nach wie vor ein nicht immer einfacher Schritt. Die üblichen Verfahren mit Einsatz der 3D-Mappingsysteme sind nicht selten technisch herausfordernd und führen nicht immer zu einer eindeutigen Information, die zur darauffolgenden Ablation erfolgreich herangezogen werden kann.

Darüber hinaus kommt es bei einem Teil der Patient\*innen während eines solchen Mapping-Vorgangs zu hämodynamisch instabilen Verhältnissen. Aus diesen Gründen sind morphologische

Informationen, die im Vorfeld definiert werden können, von großer Bedeutung.

Die **Rekonstruktion unter Zuhilfenahme der inHEART-Software** ist ein gelungenes Beispiel für eine bildgebende Methode, die im Vorfeld präzise Informationen über das Zielsubstrat liefert. Die Daten aus üblichen Kardio-CT- oder Kardio-MRT-Datensätzen werden auf diese Software-Plattform hochgeladen und resultieren in hochauflösenden 3D-Rekonstruktionen der kardialen und parakardialen Strukturen, die in die üblichen EPU-3D-Mappingssysteme integriert werden können (sog. „merge“-Funktion).

Die essenziellen Informationen aus dieser Segmentierung ergeben sich aus der Lokalisation und Struktur der Narben (Wanddicke, Lokalisation, Kanäle). Somit kann ein erheblicher Teil des klassischen elektroanatomischen Mappings durch die erhöhte Präzision entfallen (ggf. auch mit einem Katheter weniger), darüber hinaus besteht eine hochsignifikante Zeitersparnis (1,5 bis 3 Stunden pro Eingriff); die Effektivität und Sicherheit bleiben im Vergleich zum konventionellen Vorgehen vollständig erhalten.

Wir haben seit Februar 2024 in unserem EP-Labor im Marienhospital die ersten Patient\*innen mit diesem Verfahren initial erfolgreich

behandelt. Auf den folgenden Seiten wird das Verfahren mit einem **typischen VT-Fall** illustriert.

Zusammenfassend stellt die Katheterablation bei ausgewählten Personen mit rezidivierenden, klinisch relevanten und medikamentös nicht therapierbaren VTs eine **Klasse-I-Indikation** dar. Die technischen Herausforderungen des Verfahrens können durch präzise, **integrierte Bildgebung**, wie z.B. Segmentation mittels inHEART-Plattform, deutlich vereinfacht werden.

# Katheterablation mit inHEART-Rekonstruktion

## Vorstellung des Verfahrens anhand eines typischen VT-Fallbeispiels

Eine 72-jährige Patientin stellte sich aufgrund symptomatischer rezidivierender langsamer VTs vor. Sie leidet unter einer ischämischen Kardiomyopathie nach einem alten Hinterwandinfarkt (1999) mit einer mittelgradig reduzierten LV-Funktion (40%). Nach einer erfolgreichen Reanimation wurde 2018 sekundärprophylaktisch ein 1-Kammer-ICD implantiert.

Im weiteren Verlauf kam es jedoch zu rezidivierenden VTs, sodass 2019 die erste Katheterablation durchgeführt wurde. Hiernach blieb die Patientin beschwerdefrei, allerdings unter weiterhin laufender Amiodaron-Therapie. Die übrige optimale medikamentöse Therapie wurde mehrfach titriert und regelmäßig eingenommen. Im Verlauf kam es zu Amiodaron-assoziierten Nebenwirkungen, sodass dieses im Juni 2023 abgesetzt werden musste.

In den folgenden Monaten verspürte sie wiederholt (wöchentlich) Episoden von Herzrasen mit Unwohlsein. Diese konnten sowohl im ICD-Speicher wie auch in einem 72h-Langzeit-EKG als langsame (Zykluslänge um 500 msec) VTs bestätigt werden. Mit einer Frequenz von 120/min und somit unterhalb der Interventionsgrenze des ICDs stellten diese eine klinische Herausforderung dar, sodass wir einen erneuten Ablationsversuch gemeinsam besprochen haben. In Vorbereitung auf die erneute Katheterablation wurde ein

Kardio-CT durchgeführt und mittels der inHEART-Software segmentiert (**Abbildung 1**).

Hier fand sich die erwartete inferiore Narbe mit jedoch noch offenem Isthmus zum Mitralklappenannulus. Während der initialen EPU konnte die klinische monomorphe hämodynamisch grenzwertig stabile VT mit der elektrokardiographischen Morphologie, die dieser Lokalisation entspricht, ausgelöst und dokumentiert werden. Das darauffolgende Mapping mit dem 3D-System und dem konventionell eingesetzten diagnostischen Katheter (Pentaray, Carto3, Biosense Webster, Irvine, CA) gestaltete sich jedoch aufgrund der verhältnismäßig kleinen Anatomie des LV technisch sehr schwierig und wurde immer wieder durch VTs gestört/unterbrochen. Die gleichzeitig erfolgte

Integration der inHEART-Rekonstruktion in das 3D-System ermöglichte uns jedoch, auf das elektroanatomische Map zu verzichten und direkt mit der morphologisch (Narbe zur Mitralklappe) geführten Ablation fortzufahren.

Durch mehrfache gekühlte RF-Applikationen wurde eine breite Ablationszone zwischen der inferioren Infarktnarbe und der Mitralklappe generiert (**Abbildung 2**).

Abschließend konnte auch unter aggressiver Stimulation keine VT mehr ausgelöst werden. Nach mittlerweile 5-wöchiger Nachbeobachtung fanden sich bei klinisch unauffälliger Patientin keine VT-Episoden im ICD-Speicher. Somit liegt aktuell ein gutes Frühergebnis (ohne Amiodaron) vor.

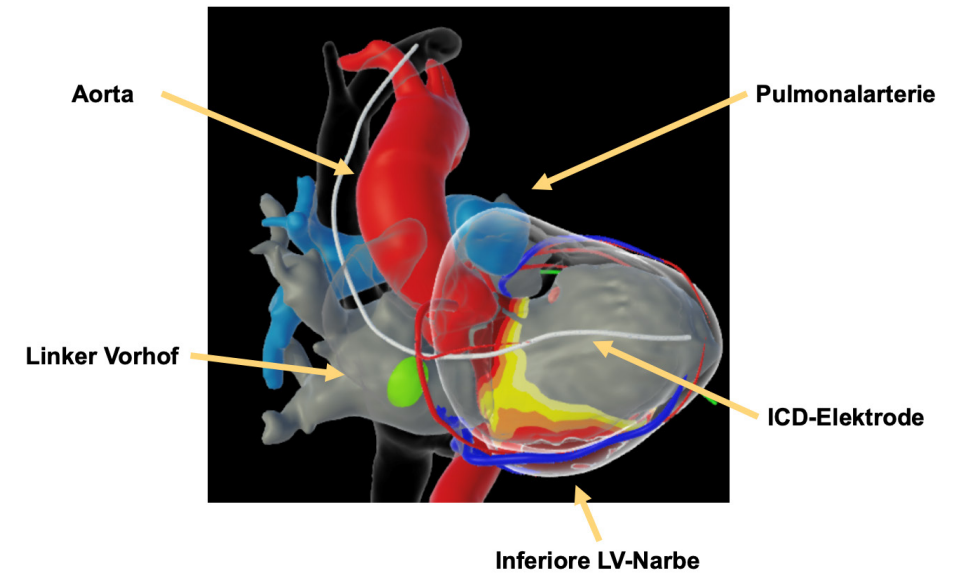


**Klinik für Innere Medizin, Kardiologie, Rhythmologie**

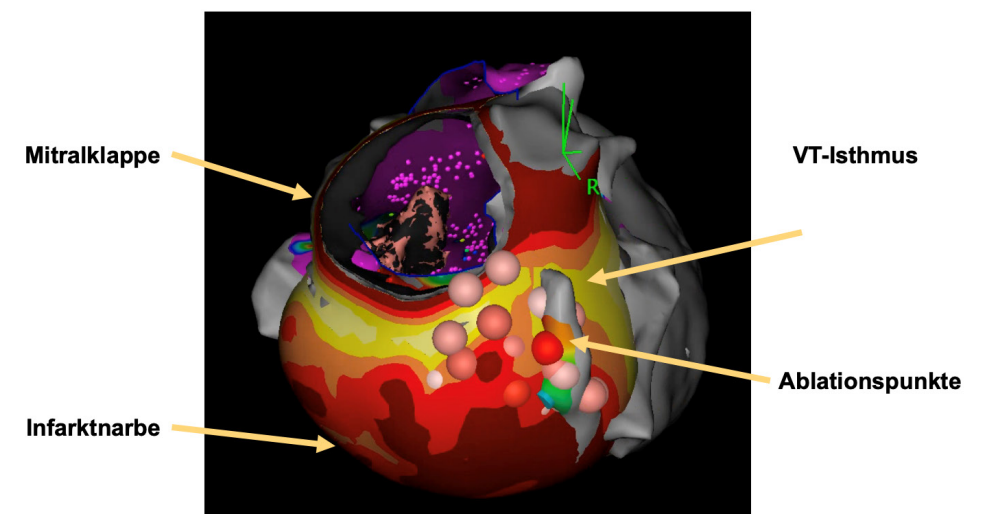
Chefarzt I.zv. Prof. (Univ. Osijek, HR) Dr. Dr. med Robert Bernat

Tel.: 0241/6006-1801  
Fax: 0241/6006-1809

kardiologie@marienhospital.de  
marienhospital.de/kardiologie



**Abbildung 1.** Segmentation mittels inHEART-Rekonstruktion mit Darstellung der inferioren Narbe samt kompletter Anatomie des Herzens und der umliegenden Strukturen. Die Farbkodierung beschreibt die Narbeneigenschaften aus der CT-ermittelten Wanddicke (dunkelrot – komplette Narbe, gelb/orange – mögliche inkomplette Narbe, somit VT-Isthmus als Ablationsziel).



**Abbildung 2.** Integration der CT-basierten Bildgebung in das 3D-Mapping-System mit Ablationsläsionen zwischen der Narbe und dem Mitralklappenannulus.

# Neue Führungsriege in der Marienhospital Aachen GmbH

## Regionalgeschäftsführer Dirk Offermann leitet das Bethlehem Gesundheitszentrum und das MARIEN – Kaufmännische Direktion ausgebaut



*Dirk Offermann (Regionalgeschäftsführer), Janine Dümesnil (Stv. Kfm. Direktorin), Ines Ludwig (Kfm. Direktorin), Jana Krieger (Stv. Kfm. Direktorin), Achim Brenneis (Kfm. Direktor) (v.l.n.r.)*

Die Geschäftsführung der Marienhospital Aachen GmbH hat sich verändert. Der bisherige Geschäftsführer Benjamin M. Koch hat im Verbund der Alexianer GmbH, dem Mehrheitsgesellschafter der Marienhospital Aachen GmbH, eine höhere Position übernommen und ist seit dem 1. Januar Geschäftsführer des neu geschaffenen Verbundes Rheinland (mit den Krankenhäusern in Krefeld, Düsseldorf, Leverkusen, Aachen und Stolberg). Die beiden somatischen Alexianer-Krankenhäuser in der StädteRegion Aachen Bethlehem Gesundheitszentrum und Marienhospital

Aachen werden seit dem 1. März in Personalunion von Dirk Offermann geführt. Er ist seit 2015 Geschäftsführer des Bethlehem Gesundheitszentrums in Stolberg und den dazugehörigen Einrichtungen. Das Bethlehem gehört seit 2021 zur Gruppe der Alexianer, das MARIEN seit 2023. „Wir sind froh, dass wir mit Dirk Offermann einen erfahrenen Krankenhaus-Manager in unseren Reihen haben, der die StädteRegion Aachen sehr gut kennt und der die eingeschlagene medizinstrategische und bauliche Entwicklung im Marienhospital zusammen mit Herrn Koch

weiterführen wird“, sagt Sascha John, Hauptgeschäftsführer der Alexianer Gruppe. „In unruhigen Zeiten im Gesundheitswesen ist uns die personelle Kontinuität und Stabilität an dieser Stelle sehr wichtig. Die Personen bleiben die gleichen, die Aufgabenschwerpunkte verändern sich nur.“

Neben dem Kaufmännischen Direktor Achim Brenneis ist seit Dezember 2023 Ines Ludwig Kaufmännische Direktorin in der Geschäftsführung der Marienhospital Aachen GmbH. Zu ihren Stellvertreterinnen wurden Janine Dümesnil und Jana Krieger bestellt.

Zusammen kommen Ines Ludwig, Janine Dümesnil und Jana Krieger erst auf 100 Lebensjahre und haben trotzdem schon 38 Jahre „Marienhospital“ auf ihrem Lebenskonto. Die drei jungen Frauen haben ihren beruflichen Werdegang im MARIEN begonnen und ihre Berufserfahrung in verschiedenen Positionen in der Verwaltung gesammelt. „Uns zeichnet wie alle Kolleginnen und Kollegen eine sehr hohe Identifikation mit dem Unternehmen aus. In den letzten Jahren konnten wir einen tiefen Einblick in die Strukturen gewinnen und wissen genau, wie das Haus funktioniert“, sagt Ines Ludwig. „Wir sind Teamplayerinnen und möchten zusammen mit den Mitarbeitenden das Marienhospital und seine Einrichtungen weiterhin zukunftssicher aufstellen.“